1904
Lane Medical Library

Ein neuer Fall von cavernösem Aderhaut-Angiom.

Inaugural-Dissertation

zur

Erlangung der Doktorwürde

in der

Medizin, Chirurgie und Geburtshilfe,

welche

nebst beigefügten Thesen

mit Zustimmung

der Hohen Medizinischen Fakultät

der Königl. Universität Greifswald

am

Freitag, den 19. Februar 1904

mittags 1 Uhr

öffentlich verteidigen wird

Karl Gustav Kuhlo

approb. Arzt aus Hannover.

Opponenten:

Herr Paul Germer.

Herr Friedrich Dörschlag.

Greifswald.

Druck von Julius Abel.

1904.

Gedruckt mit Genehmigung der hohen medizinischen Fakultät der Universität Greifswald.

Geh. Medizinalrat Prof. Dr. Hugo Schulz, z. Dekan.

Referent: Prof. Dr. Schirmer.

Meinen Eltern

in Liebe und Dankbarkeit.

Digitized by the Internet Archive
in 2026

https://archive.org/details/IA40154012_0043

Von den Geschwülsten der Aderhaut kommt das Sarkom am häufigsten vor, in den meisten Fällen ist es pigmentiert. Die Sarkome der Aderhaut bestehen entweder aus Rundzellen oder aus Spindelzellen, oder sie sind aus beiden Zellarten gemischte Geschwülste. Leukosarkome d. h. nicht pigmentierte Sarkome der Aderhaut gehören zu den Seltenheiten. Sehr oft enthalten sie viele und weite Blutgefässe, sie entwickeln sich aus den äusseren Schichten der Aderhaut, der Schicht der grossen und mittleren Gefässe.

Von primären Geschwülsten der Aderhaut sind noch einige Fälle von cavernösem Angiom, Endotheliom und Peritheliom bekannt geworden. Es kommen auch, gleichfalls als grosse Seltenheiten, Carcinome und Adenome in der Aderhaut vor, jedoch nur als sekundäre Geschwülste, als Metastasen nach Carcinom in andern Organen, besonders in der Brustdrüse.

Näher tritt meiner Aufgabe ein Fall von cavernösem Aderhautsarkom mit Knochenschale bei einem elfjährigen Mädchen, den *Nordenson* mitteilt:

Bei einem elfjährigen Mädchen entzündet sich das rechte Auge ohne bekannte Ursache drei Jahre bevor Patientin in Behandlung kommt. Bei der vorgenommenen Untersuchung fand sich die Pupille stark erweitert, be-

sonders unten aussen, wo sich die Iris stark atrophisch zeigte. Zwischen der Iris und der verkalkten Linse bestand ein Zwischenraum, aus dem man einen Reflex, der, wie sich später erwies, von der abgelösten Retina herrührte, erhielt.

Das Auge wurde enucleiert. Im hinteren Abschnitt der Chorioidea fand sich ein bohnengrosser Tumor mit scharf abgegrenzter Verdickung. Der Tumor ist zum grossen Teil aus bluthaltigen Gefässräumen zusammengesetzt, die nur von zarten Bindegewebsstreifen mit Endothelbelag von einander getrennt sind; von eigentlichem Stroma der Geschwulst ist kaum etwas vorhanden, nur hier und da sind spindelförmige Zellen dazwischen gelagert. *Nordenson* glaubt deshalb kein reines cavernöses Angiom annehmen zu dürfen, sondern spricht sich für cavernöses Angiosarkom aus, das jedoch *Wagenmann* und andere für ein einfaches Angiom halten. Eine den Tumor umgebende harte Schale besteht aus inselförmig verteilten und unter einander zusammenhängenden Lamellen aus echter Knochensubstanz, die eingelagert ist in ein faseriges Gewebe mit reichlichen Spindelzellen, das hier und da einen grösseren Arterien- oder Venenzweig enthält. Die Innenfläche der Knochenschale ist von unregelmässig angeordneten Zellen des Retinalpigments und von roten Blutkörperchen bedeckt.

Die innersten Schichten des Tumors bestehen aus einem homogenen, nur teilweise verknöcherten Bindegewebe mit eingesprengten Pigmentklumpen hämatogenen Ursprungs. Sowohl innerhalb der Knochenschale als auch an der Grenze zwischen dem Knochen und dem cavernösem Gewebe finden sich Züge von schwarzbraunem Pigment, die offenbar einer Wucherung des Pigmentepithels ihren Ursprung verdanken.

Einen anderen Fall von cavernösem Angiom der Aderhaut teilt *Schiess-Gemuseus* mit. Bei einem $14^1/_2$ Jahre alten Mädchen waren vier bis fünf Wochen zuvor Entzündung und Schmerzen am linken Auge, las schon längere Zeit nichts gesehen haben soll, aufgetreten. Es bestand jetzt bei der Vorstellung der Patientin ausgesprochener status glaucomatosus mit gleichmässiger Linsentrübung. Das Auge wurde enucleiert. Die Chorioidea ist vom Pigment der Retina überzogen und zeigt eine flache 1—2 mm dicke Verdickung, die sich am Aequator bulbi ausbreitet und sich etwa um ein Drittel der Bulbusperipherie herumzieht; sie hat die Form einer flachen, sich von den Rändern her nur langsam verdickenden Scheibe. An sehr vielen Stellen der Geschwulst, besonders gegen ihre Mitte zu, sieht man die grossen Septa mit Blutzellen dicht gefüllt. Diese Bluträume sind durch ein ganz zartes, mit grossen Kernen versehenes Zwischengewebe, aus feinen Fasern bestehend, verbunden.

Schiess-Gemuseus kommt zu dem Schluss, dass es sich um ein flaches cavernöses Angiom handelt, das jedenfalls seit Monaten bestanden hat. Durch die Drucksteigerung sei die rasche Linsentrübung hervorgerufen.

Die übrige Chorioidea ist durchaus nicht verdickt, sie erscheint im Gegenteil atrophisch. Das Corpus ciliare ist sehr verkümmert sowohl in seinem Processus als in seinem Muskelteil.

Einen andern Fall von cavernösem Angiom der Aderhaut berichtet *Giulini.*

Bei einem achtundzwanzigjährigen Bäcker ist eine ziemlich plötzliche Abnahme des Sehvermögens auf dem linken, bisher gut sehenden Auge eingetreten, die nach 8—10 Tagen zur völligen Erblindung geführt hat. Es fand sich jetzt ein status glaukomatosus, in der Tiefe ein rötlicher Reflex und eine undulierende Membran.

Im inneren unteren Quadranten des enucleierten Auges etwa 3 mm von der Sehnervenpapille entfernt, besteht eine linsengrosse, braunrötliche rundliche Prominenz der Chorioidea mit etwas helleren mehr grauen Rändern und von weicher schwach elastischer Konsistenz. Die Netzhaut liegt der Geschwulst nirgends an. Die Geschwulst ist aus verschieden gestaltigen Hohlräumen zusammengesetzt, welche mit roten, gut erhaltenen Blutkörperchen vollgepfropft sind. Die Hohlräume sind mit Endothel ausgekleidet und werden durch äusserst schmale, zarte Bindegewebsstreifen von einander getrennt. Ein eigentliches Stroma ist nicht vorhanden. Die Geschwulst hat ihren Sitz in der Grundsubstanz der Chorioidea und hauptsächlich in dem der Suprachorioidea zunächst gelegenen Teil. Sie enthält nur ganz vereinzelt verästelte Pigmentzellen, während sie nach innen und zu beiden Seiten von mehreren Lagen Pigmentzügen umgeben wird. Der Oberfläche der Geschwulst, dieselbe in ihrer ganzen Ausdehnung bedeckend, liegt eine Bindegewebswucherung auf, die besteht zum Teil aus einer breiten Lage fibrillären Bindegewebes mit langgestreckten Zellen und deutlichen Zellkernen, die bisweilen mit Pigmentkörnchen erfüllt sind, zum Teil aus netzförmigem Bindegewebe mit verästelten Zellen und dazwischen gelagerten, grossen, meist rundlichen Pigmentzellen und Schollen. Die Choriocapillaris und die Basalmembran sind nur an dieser Stelle in der Bindegewebswucherung aufgegangen, sonst sind sie erhalten. Die der Geschwulst benachbarten Gefässe der Chorioidea zeichnen sich durch abnorme Weite ihres Lumens aus.

Giulini spricht die Geschwulst bei dem spärlichen Zwischengewebe als reines cavernöses Angiom der Chorioidea an.

Auch *Tailor* berichtet über ein „Angioma cavernoso della coroide".

Ein 34jähriger Maler ist seit einem Jahr blind. Als junger Mann will er eine Augenentzündung und später ein Ulcus gehabt haben, das aber ohne eine hinterlassene Narbe geheilt ist. Seit drei Jahren hat er Beschwerden und Schmerzen im Auge, sodass er seinem Handwerk nicht mehr hat nachgehen können.

Es besteht Status glankomatosus. Die Diagnose wird auf intraoculären Tumor gestellt und die Enucleation des Bulbus vorgenommen.

Der Bulbus ist fast ganz von einer gallertartigen Masse erfüllt, im Zentrum etwas weich und fein granuliert, an der Peripherie etwas fester und homogen. Diese Masse grenzt äusserlich an die Chorioidea. Die Retina ist völlig abgelöst. Die Linse ist gelblich-braun verfärbt, zerquetscht und legt der Cornea an. Das Corpus ciliare ist sehr atropisch. Die Iris zu einem sehr kleinen Streifen reduziert liegt der Cornea an. Die vordere Kammer ist völlig aufgehoben. Die Chorioidea ist ein cavernöses Gewebe mit Hohlräumen von sehr verschiedener Form und Weite. Diese Hohlräume sind teilweise mit roten Blutkörperchen und Leucocyten, teilweise auch mit einer hyalinen Masse angefüllt. Ein eigentliches Stroma der Geschwulst besteht nicht.

Dann teilt auch *Panas* einen ganz ähnlichen Fall von einem reinen cavernösen Angiom der Chorioidea mit.

Bei den bisher angeführten Fällen von cavernösem Angiom der Chorioidea handelt es sich um reine Chorioidealangiome ohne sonstige Gefässanomalien. Es bestand dabei weder eine abnorme Gefässentwicklung in der Conjunctiva und Sklera noch in der Haut.

In letzter Zeit ist über einige Fälle von Gefäss-

anomalien im Innern des Bulbus berichtet, die auch mit einem Naevus vasculosus der äusseren Haut einhergehen.

Den ersten Fall hat wohl *R. Schirmer* im Jahre 1860 beschrieben. Zwar bietet die Chorioidea in diesem Fall nichts Abnormes, aber *Schirmer* fand starke Varikositäten der Retinalvenen.

Der von *Schirmer* erwähnte Fall betrifft einen 36jährigen Arbeiter mit ausgebreiteten Teleangiektasien am ganzen Körper. Im Gesicht rechts nehmen diese Teleangiektasien die ganze Partie vom unteren Augenlid bis zur Schleimhaut der Oberlippe ein, nur Stirn, oberes Augenlid, Unterlippe und Kinn sind frei, links ist nur das Kinn verschont. Diese Teleangiektasien gehen auch bis zur Schleimhaut des Mundes und der Nase.

Am linken Auge sind beide Lider mit Teleangiektasien behaftet, die bis auf die Conjunctiva palpebrarum durch gehen und auch an kleinen Stellen in der Conjunctiva bulbi unterhalb der Cornea auftreten. Der Bulbus selbst macht den Eindruck eines Hydrophthalmus und prominert ungefähr 3 ''' mehr als der rechte. Die vordere Augenkammer ist tief, die Iris matt wasserblau. Schwache quantitative Lichtempfindung und zwar nur, wenn das Licht stark nach links hingehalten wird. Dies Verhalten besteht seit der Geburt.

Im ophthalmoskopischen Bilde: Atrophie des Sehnerven, dessen Papille klein und weiss schimmernd ist, ausserdem aber eine kleine Excavation an der Stelle des exzentrischen Gefässaustrittes zeigt, ebenso eine flachere aber ausgedehntere nach rechts. Neben der Papille findet sich matt weisses Exsudat, mehr nach oben zwei streifenförmige weissglänzende Exsudate. Es bestehen starke Varikositäten der Retinalvenen. Diese Schlängelungen sind nicht bloss seitlich, sondern auch nach vorn und hinten gehend, wie die stellenweise hellere Färbung der nach

unten verlaufenden Venen deutlich zeigt. Venenpulsation ist ebenso wenig wie Arterienpuls bemerkbar. Die Arterien der Retina sind normal. Im Auge beschränkt sich die Teleangiektasie nur auf die Venen der Retina. Die Chorioidea bietet nichts Abnormes. Das rechte Auge verhält sich ganz normal sowohl in seinen Funktionen wie auch in seinen Strukturverhältnissen und in seinem ophthalmoskopischen Bilde.

Einen Fall von Naevus vasculocus der rechten Gesichtshälfte kombiniert mit Naevus der Aderhaut und Netzhautablösung des rechten Auges hat *Jennings Milles* beschrieben.

Ein 15jähriger Knabe hat bei seiner Geburt ein grosses Muttermal der rechten Gesichtshälfte mit auf die Welt gebracht. Von der Mutter erfährt man, dass im 6. Lebensjahre des Kindes seine Erblindung bemerkt worden sei; vorher soll das Auge gut gewesen sein. Es sollen niemals Klagen über Schmerzen in dem rechten Auge bestanden haben. Das Muttermal soll nicht besonders verfärbt gewesen sein, sich aber in der Grösse verändert haben, und zwar soll es in den letzten fünf Jahren etwas abgenommen haben.

Bei der Vorstellung des Patienten besteht ein ausgesprochener Naevus der Orbital- und Temporalgegend bis an die Haargrenze, auch die Augenlider sind ergriffen. In der Conjunctiva bestehen keine erweiterten Gefässe. Die Cornea ist klar, die vordere Kammer ziemlich seicht. Die Pupille ist weit und reagiert nicht auf Lichteinfall. Die Linse ist klar. Die Retina ist völlig abgelöst und eng mit der hinteren Oberfläche der Linse verwachsen. Der Druck ist normal.

An dem enucleierten rechten Auge finden sich folgende Veränderungen: Totale Ablösung der Retina. Im

hinteren äusseren Quadranten des Bulbus besteht eine flächenhafte Verdickung der Chorioidea. Sie besteht aus einem schwammigen, porösen Gewebe, die poröse Struktur lässt sich mit dem unbewaffneten Auge sehr gut erkennen. An der Innenfläche ist das Pigment unregelmässig angehäuft.

Mikroskopisch stellt sich dieser Tumor als ein einfaches Angiom heraus, aus erweiterten Venen und Capillaren bestehend. „a simple angioma consisting of dilated veins and capillaries." Die erweiterten Räume sind mit Blut gefüllt. Auf der Aderhaut liegt eine Bindegewebsschicht mit verändertem Retinalpigment.

Die Kenntnis eines andern Angioma cavernosum der Chorioidea mit einem Naevus der linken Gesichtshälfte verdanken wir *Lawford*.

Der Fall betrifft ein 8jähriges Mädchen. Zwei Jahre vorher wurde es an sekundärer Cataract des linken Auges behandelt. Es bestand damals eine Irisvorwölbung, auch war die Tension des linken Auges höher als rechts.

Acht Tage vor der jetzigen Aufnahme in die Klinik ist das linke Auge des Kindes durch einen Schlag verletzt, bald darauf soll das Kind über heftige Schmerzen geklagt haben. Das Sehvermögen ist schon seit 8 Monaten geschwunden.

Auf der linken Gesichtshälfte besteht ein dunkelroter Naevus, der sich von der Stirn bis zum Kinn erstreckt, die linken Augenlider sind mit einbegriffen und oberflächlich verdickt. Die Conjunctiva bulbi ist nicht afficiert. Ein kleiner ähnlicher Naevus befindet sich vor dem rechten Ohr, sonst bestehen keine Teleangiektasien des Kindes. Das linke Auge zeigt unbedeutende Ciliarinjektion. Die Cornea ist klar, es befinden sich keine Gefässe auf ihr. Die vordere Kammer ist etwas seicht. Die Pupille ist er-

weitert und unregelmässig. Die Linse ist getrübt. Die Tension ist deutlich erhöht, + 2. Das linke Auge erscheint nicht vergrössert.

An dem enucleierten Auge finden sich Gefässneubildungen und Gefässerweiterungen in Cornea und Sklera. Die Retina ist total abgelöst und in ihren einzelnen Schichten nicht zu erkennen. Die Iris ist stark atrophisch. Der Raum zwischen Retina und Chorioidea ist von einer gallertigen Masse angefüllt. Die Chorioidea ist in der Umgebung des Nervus opticus deutlich verdickt, wird nach der Peripherie hin aber allmählich wieder dünner. Unter dem Mikroskope sind Gefässräume deutlich erkennbar, die grössere Zahl besteht aus erweiterten Capillaren. Ciliargefässe treten in diesen Tumor durch die Sklera ein. Ein Stroma des Tumors besteht nicht. Die einzelnen Gefässräume sind durch zarte Bindegewebsstreifen mit Endothelbelag von einander getrennt. Das Retinalpigment ist mit der Chorioidea überall in Zusammenhang. Jenseits der Naevusgrenze ist die Chorioidea dünn und bietet ein ganz normales Aussehen. Der Opticus zeigt eine Excavation beim Eintritt. Die Lamina cribrosa ist vorn tief concav. Die Excavation ist mit degenerierter Retina und ausgetretenem Blut erfüllt.

Die nächsten beiden und zuletzt veröffentlichten Fälle von Angiom der Chorioidea bei Teleangiektasie der Haut entnahm ich aus der deutschen Literatur. Sie sind von *Wagenmann* und *Steffens* veröffentlicht und bieten besonderes Interesse deshalb, weil sie mit dem von mir weiterhin zu beschreibenden Fall, den mir Herr Professor *Schirmer* in liebenswürdiger Weise zur Verfügung gestellt hat, grosse Aehnlichkeit haben.

Der von *Wagenmann* behandelte Fall betrifft einen 50jährigen Tischler, der seit frühster Jugend so gut wie nichts mit dem linken Auge gesehen hat. Bis zum 15.

Lebensjahr bestand nur etwas Lichtempfindung, seit der Zeit ist das Auge aber völlig blind. Das Auge war nie entzündet, auch nie schmerzhaft. Auf der linken Wange befindet sich ein ausgedehnter blauroter Naevus vascularis mit unregelmässig zerklüfteter Oberfläche, der sich bis in die Schläfengegend und zum Lidwinkel hin erstreckt und sich auch eine kleine Strecke weit auf das untere Lid fortsetzt. Nach unten und aussen vom Limbus findet sich an der Conjunctiva und Episclera des linken Auges ein ca 3 mm langer blauroter Streif, der aus stark ektatischen Gefässen besteht.

Die Hornhaut erscheint kegelförmig gestaltet, ausserordentlich verdünnt und in ihrem Umfang verkleinert, sie ist leicht rauchig getrübt und zeigt feine Stippung. Die vollkommen atrophische Iris liegt der Hornhauthinterfläche innig an. Die Pupille ist oval verengt und gibt einen intensiv gelben Reflex von der geschrumpften und verkalkten Linse, die besonders den unteren Bulbusabschnitt einnimmt. Die obere Bulbushälfte erscheint im vorderen Teil mit Flüssigkeit gefüllt zu sein, an der geschrumpften Linse vorbei erkennt man in der Tiefe ein gelbliches und rötliches Gewebe, das den hinteren Bulbuspol einnimmt.

Es besteht absolute Amaurose, der Druck ist nicht merklich erhöht. Der Hornhautkegel lässt sich in seinem oberen Teil gut durchleuchten.

Es wurde die Enucleatio bulbi vorgenommen. Der enucleierte Bulbus erscheint etwas verkleinert. Cornea und Sclera erscheinen auf dem Durchschnitt auffallend dünn. Die vordere Kammer fehlt. Irisreste liegen als kleine Pigmentstreifen und Fleckchen der Hornhauthinterfläche unmittelbar auf. An die atrophische Iris grenzt direkt die verkalkte Linse.

Die Retina ist total trichterförmig abgelöst und

bindegewebig degeneriert. Die degenerierte Retina durchzieht den Bulbusraum von vorn nach hinten und lässt zwischen sich einen trichterförmigen Raum frei, der mit gallertig geronnener Glaskörpersubstanz ausgefüllt ist.

Am hinteren Pol stellt die Chorioidea einen scheibenförmigen Tumor dar, im vorderen Bulbusabschnitt ist die Chorioidea verdünnt, nur stellenweise von normaler Dicke. Das Pigmentepithel ist auf der Aderhaut erhalten, die Zellen sind aber arm an Pigment, streckenweise fast pigmentlos. Am Rand des Tumors nimmt die Aderhaut schnell beträchtlich an Dicke zu, eine kurze Strecke erkennt man noch die normale Schichtung, nur dass die Gefässe an Zahl und Durchmesser ausserordentlich vergrössert sind. Das zwichen den grossen Gefässen liegende Stroma ist locker, aber reich an sternförmigen Pigmentzellen.

Der eigentliche Tumor besteht aus zahlreichen, dicht zusammengelagerten Gefässen der verschiedensten Grösse mit spärlichem Zwischengewebe. Die kleinsten Gefässe zeigen den Charakter ziemlich grosser Capillaren, ihre Wand besteht nur aus einer einfachen Endothelzellenlage. Die grösseren Gefässe besitzen eine äusserst dünne Wand, die nur aus spärlichem, zartem, faserigem Bindegewebe besteht, auf dem eine Endothelzellenschicht liegt. Die Gefässe sind zum Teil gleichmässig mit roten Blutkörperchen gefüllt, in andern erkennt man neben Blutkörperchen auch geronnene Eiweisssubstanz, andere enthalten nur homogene Massen.

Im übrigen Tumor findet sich kernarme, spärliche Stromasubstanz, die aus lockerem Gewebe mit schön verästelten Pigment- und Stromazellen besteht und dazwischen auch feine Fasern zeigt. Nirgends findet sich

im Stroma ein Kernreichtum, das Stroma ist im Gegenteil kernarm.

Die ganze innere Oberfläche des Tumors ist von einer dünnen Platte echter Knochensubstanz bedeckt. Das Knochengewebe ist eingebettet in ein zum Teil faseriges, zum Teil homogenes, zum Teil auch kernreiches junges Bindegewebe. Zwischen den Knochenlamellen erkennt man hier und da deutliche Gefässe mit spärlichem Stroma.

Die Papille zeigt eine ampullenförmige Excavation. Auf der Lamina cribrosa ist nur ein äusserst spärliches Fasergewebe erhalten.

Der Opticus erscheint vollständig atrophisch, nur mässig kernreich.

Wagenmann kommt nach der Untersuchung zu folgendem Schluss: Die Geschwulst ist ein reines Angiom aus dicht gelagerten Gefässen der verschiedensten Grösse. In dem relativ spärlichen Zwischengewebe, das die Merkmale normaler Aderhautgrundsubstanz trägt, findet sich nirgends eine Anhäufung von jungen Zellen, die auf Angiosarkom schliessen lassen.

Die Geschwulst ist eine der Teleangiektasie der Haut coordinierte angeborene Veränderung. Für angeborene Veränderung spricht auch der Umstand, dass der Naevus dem Auge dicht benachbart ist und selbst auf die Augenlider übergreift. Der Umstand, dass erst nach dem 15. Lebensjahr völlige Erblindung eingetreten ist, spricht dafür, dass die Geschwulst seit der Geburt gewachsen ist. Durch das allmähliche Wachstum können auch die äusserst chronischen degenerativen Prozesse erklärt werden.

Die Bildung einer echten Knochenschale an der Oberfläche des Tumors hält *Wagenmann* für eine für den Charakter der Geschwulst nebensächliche Besonderheit. Er fasst die Knochenbildung als eine Art regressiven

metaplastischen Vorgang auf, unabhängig von den nur geringen entzündlichen Prozessen, die seitwärts von der Geschwulst an der Aderhaut sich zeigen.

Der letzte 1902 von *Steffens* veröffentlichte Fall hat mit dem von *Wagenmann* sehr grosse Aehnlichkeit.

Auch hier besteht bei einem 19jährigen Bauern ein grosser blauvioletter Naevus der linken Gesichtshälfte, der sich vom Mundwinkel nach oben über die Wange und beide Lider hinweg bis unter die Haargrenze erstreckt. Die Conjunctiva der Lider ist verschont geblieben. Es besteht links völlige Amaurose, die schon seit Geburt bestanden haben soll. Seit etwa 3 Monaten bestehen Schmerzen in dem linken Auge, es habe sich entzündet und sei bläulich verfärbt.

Die Cornea ist klar, es besteht conjunctivale und ciliare Injektion; jenseits des Limbus besteht dunkelblauviolette Verfärbung des vorderen Bulbusabschnittes. Im oberen Teil sieht man eine buckelige Vorwölbung. Die Vorderkammer ist abgeflacht durch Vordrängung der Iris, diese ist ganz atrophisch, an einzelnen Stellen durchleuchtbar. Die Pupille ist mittelweit und reaktionslos. Die Linse ist intensiv diffus getrübt. Die Tension ist erhöht im Vergleich zu rechts.

Der enucleierte Bulbus ist im ganzen etwas verkleinert. Auf dem Durchschnitt erscheint die Vorderkammer gänzlich aufgehoben. Die dünne Iris liegt der Cornea innig an. Die Linse ist geschrumpft. Der Gegend des hinteren oberen äusseren Quadranten entsprechend wölbt sich ein Aderhauttumor weit in das Augeninnere vor. Die Retina ist trichterförmig abgelöst und gänzlich degeneriert, ihre genaue Struktur ist nirgendwo zu erkennen.

Die episkleralen Gefässe zeigen stärkere Blutfüllung.

Der Aderhauttumor, der sich in der Umgebung des

Sehnerveneintritts flächenhaft ausdehnt, erstreckt sich fast bis zur Ora serrata. An der Peripherie ist die Chorioidea etwas verdünnt, aber von normaler Beschaffenheit. Die Hauptmasse des eigentlichen Tumors besteht aus strotzend mit Blut gefüllten, verschieden gestalteten, grösseren und kleineren Hohlräumen. Das Zwischengewebe setzt sich aus ganz zartem Bindegewebe mit Endothelzellenbelag zusammen. Eine Anhäufung von Rundzellen findet sich an keiner Stelle. Die einzelnen Schichten lassen sich nur an der Peripherie des Tumors erkennen. Die Suprachorioidea zeigt eine ganz unregelmässige Anhäufung der Pigmentzellen. Eine Unterscheidung zwischen Choriocapillaris und Schicht der gröberen und mittleren Gefässe ist nicht möglich. In den Septen finden sich ganz regellos zerstreut Pigmentzellen.

Auf der Höhe des Tumors ist in zartes Bindegewebe, das die Glasmembran hier ersetzt, echtes Knochengewebe eingelagert. Zwischen einzelnen Knochenlamellen sieht man Gefässe von verschiedener Dicke verlaufen.

Die Papille zeigt ausgesprochene glaucomatöse ampullenförmige Excavation, die durch eine papilläre Haemorrhagie ausgefüllt wird.

Der Opticus ist völlig atrophisch.

Der subretinale Raum ist mit einer homogenen geronnenen Masse ausgefüllt.

Steffens beurteilt die beschriebene Geschwulst der Aderhaut als ein an der Oberfläche ossificiertes Angiom der Chorioidea. Das Angiom fasst er als eine angeborene Veränderung auf, worauf auch die gleichzeitig bestehende ausgedehnte Teleangiektasie der Haut hinweist. Die hochgradig glaukomatösen Veränderungen bezeugen, dass schon sehr lange Drucksteigerung bestanden haben muss. Diese Drucksteigerung und die

Ablösung der Retina ist bedingt durch ein schon frühzeitiges Wachstum der Aderhautgeschwulst.

Während *Wagenmann* die Bildung einer echten Knochenschale als eine „für den Charakter der Geschwulst nebensächliche Besonderheit" ansieht, glaubt *Steffens* sich mit dieser Erklärung nicht einverstanden erklären zu dürfen, ohne dass er dabei auf die Frage des Warum?, sich näher einlässt. *Steffens* konstatiert nur die Tatsache, dass von allen Teilen des Auges die Choriocapillaris der Lieblingssitz für Verknöcherungen ist. Ueber die verschiedenen Ansichten werde ich mich am Ende meiner Arbeit noch auslassen.

Der Liebenswürdigkeit des Herrn Professor *Schirmer* verdanke ich es, wenn ich diesen hochinteressanten Fällen von Angiom der Aderhaut bei Teleangiektasie der Haut des Gesichts noch einen in der Greifswalder Universitäts-Augenklinik beobachteten und behandelten Fall hinzufügen darf.

Der Bulbus fand sich in der Präparaten-Sammlung der Klinik unter der Diagnose Phthisis bulbi nach Iridocyclitis. Beim Aufschneiden desselben wurde die Geschwulst entdeckt. Auch die Krankengeschichte liess sich noch auffinden, obgleich der Fall schon vor sehr vielen Jahren hier beobachtet wurde. Leider sind die Notizen in derselben nur sehr dürftig, zum Teil konnten sie durch eine briefliche Anfrage bei dem Mädchen ergänzt werden.

Patientin ist die 13jährige Wilhelmine G.

Die Anamnese ergibt, dass die Patientin in ihrem elften Lebensjahr Schmerzen im rechten Auge empfunden habe und Sehstörungen, die aber nicht bedeutend waren. Ob Pat. auch in frühster Jugend an Sehtsörungen gelitten hat, konnte nicht festgestellt werden, da sie es selbst

nicht weiss. Zur Zeit der Aufnahme ist die Sehschärfe des rechten Auges = 0.

Status am 3. Januar:

Patientin ist nur mässig entwickelt. Die rechte Gesichtshälfte ist von einer Teleangiektasie bedeckt, die nur die Stirn und die Gegend des Unterkiefers frei lässt.

Die Conjunctiva ist stark gerötet, die Conjunctiva bulbi von grossen geschlängelten Gefässen durchzogen. Es besteht pericorneale Injektion. Als Grundton der Sclera herrscht besonders nach oben ein mattes Violett vor. An der Hornhaut lässt sich Pathologisches nicht feststellen. Die vordere Kammer ist sehr flach. Die Iris ist deutlich verfärbt. Die Pupille ist mittelweit, zeigt einen aus der Tiefe kommenden diffusgrauen Reflex. Bei seitlicher Beleuchtung zeigt es sich, dass eine ganz leicht milchige Trübung der Linse besteht. Bei der Durchleuchtung erscheint alles grau, es besteht keine Spur von rotem Hintergrundreflex.

T = + 1

S = 0

Die Diagnose wird auf Iritis und Chorioiditis gestellt.

10. Januar: Die Injektion hat sich nicht merkbar verändert. Die Pupille ist bei 2 mal täglich Atropin mittelweit, leicht oval. Es bestehen keine Schmerzen.

16. Januar: Nicht merkliche Veränderungen, Schmerzen treten wieder auf.

21. Januar: Da die Schmerzen dauernd bestehen, wird die Enucleation des rechten Auges vorgenommen. Verband.

24. Januar: Verlauf der Heilung normal. Kein Verband. Sublimat. Zink.

28. Januar: Nur leichte Secretion. Im Zentrum hat sich ein kleiner prominenter Knopf von mässig resistenter

Beschaffenheit gebildet, der aber von Epithel überzogen zu sein scheint.

4. Februar: Die Prominenz ist fast ganz geschwunden. Entlassung.

Die Untersuchung des enucleierten Bulbus gibt folgende Resultate:

Makroskopischer Befund:

Der Bulbus erscheint im ganzen etwas verkleinert, er misst $18^1/_2$—19 mm im Durchmesser. Nach Durchschneidung des Bulbus sieht man, dass die vordere Kammer bis auf einen ganz dünnen Spalt aufgehoben ist. Die Iris liegt der Cornea fast vollkommen an und erscheint sehr atrophisch. Die Retina ist bis an die Ora serrata trichterförmig abgelöst.

In der Gegend des hinteren Poles erscheint die Chorioidea verdickt, die verdickte Stelle hat ein graulichcs Aussehen, während die übrige Chorioidea bräunlich aussieht. Die Sklera und Cornea weisen makroskopisch keine pathologischen Veränderungen auf.

Mikroskopischer Befund:

An der Cornea ist das vordere Epithel überall gut erhalten und nicht verdickt, die einzelnen Zellschichten sind deutlich erkennbar.

Im episkleralen Gewebe findet sich ausserordentliche Ausdehnung der Gefässe, der bläulichen Verfärbung an der Lebenden entsprechend.

Die Substantia propria zeigt eine mässige Kernvermehrung in ihrer ganzen Ausdehnung, auch verlaufen die einzelnen Fibrillen nicht gerade, sondern mehr wellig gebogen.

An der Lamina elastica posterior finden sich im Bereiche der Pupille speziell in der Pupillarzone der Iris einige schollige, leicht bräunlich gefärbte, krümelige Anhäufungen und neben diesen wieder an anderen Stellen eine mässige Anzahl Rundzellen.

Die Iris lässt deutliche Kernvermehrung wahrnehmen. Besonders auffällig ist auch die starke Wucherung des Pigments. Die Pigmentklumpen sind teilweise der vorderen Fläche in Form kleiner und grösserer Schollen aufgelagert und befinden sich teilweise im Irisgewebe selbst. Das hintere Pigmentepithel ist stark verdickt.

Der Ciliarkörper ist stark atrophisch, auch hier ist das Pigmentepithel stark gewuchert. Im Ciliarkörper selbst findet sich kleinzellige Infiltration nur in geringem Grade. Ausserdem zeigt der Ciliarkörper auch eine Anhäufung vieler leicht bräunlich gefärbter Pigmentklumpen.

In der Gegend der Fontana'schen Räume ist eine deutliche Kernvermehrung bemerkbar, sie sind völlig verlegt, da die vordere Kammer aufgehoben erscheint. Zwischen Iris und Cornea befindet sich nur ein capillärer Spalt. Dieser Spalt ist im Pupillargebiet etwas grösser.

Die Chorioidea ist am bemerkenswertesten verändert. Zunächst zeigt sie in der Nähe des Corpus ciliare eine geringe Kernvermehrung, stellenweise eine erhebliche Erweiterung der Gefässe in allen 3 Schichten. Dann findet sich eine Partie mit auffallender Kernvermehrung und Wucherung des interstitiellen Gewebes. Es finden sich hier nur wenige Gefässe, die aber auffallend erweitert sind. Nach der Papille zu wird die Chorioidea normal, um nahe bei der Papille vollkommen atrophisch zu werden auf eine grössere Strecke hin. Sie ist hier auf einen schmalen Streifen fibrillären pigmentierten Bindegewebes reduziert. Die grossen Gefässe fehlen völlig, nur einzelne Capillaren und geringe Kernvermehrung finden sich in der atrophischen Partie, die rings die Papille umgibt und vielleicht als sehr breiter Halo glaucomatosus aufzufassen ist.

Das Pigmentepithel ist etwas gequollen, die ein-

zelnen Zellen sind nicht deutlich erkennbar. Auf der ganzen Chorioidea findet sich körniges Pigment.

Bei der Betrachtung der Stelle, wo sich die erweiterten Gefässe befinden, zeigt es sich, dass diese Partie gegenüber der übrigen Chorioidea beträchtlich verbreitert ist. Und zwar steigt diese Verbreiterung vom Corpus ciliare aus allmählich an, um nach der Papille zu schärfer abzusetzen, sodass sie die Gestalt eines flächenhaften Tumors annimmt. In diesem Tumor, der sich an der temporalen Hälfte des Bulbus befindet, fallen vor allem die erheblich erweiterten Gefässe auf. Die einzelnen 3 Schichten sind nicht erkennbar. Diese Hohlräume sind alle mit Blutkörperchen reichlich angefüllt.

Das die Hohlräume trennende Zwischengewebe besteht aus zarten Bindegewebsstreifen mit einem Belag von Endothelzellen, an einzelnen Stellen besteht die Zwischenwand nur aus Endothelzellen. An keiner Stelle des Zwischengewebes findet sich irgendwelche Anhäufung von Rundzellen. In den Septen finden sich zerstreut einzelne spärliche Pigmenteinlagerungen. Die Lamina suprachorioidea besteht aus lockerem, reichlich mit Pigmentzellen versehenem Gewebe, sie ist an der ganzen Basis des Tumors von normaler Beschaffenheit. Die innere Grenzmembran ist an der Oberfläche des Tumors deutlich erkennbar. An einer Stelle des Tumors geht die innere Grenzmembran in echtes Knochengewebe über. Dieses echte Knochengewebe ist nicht an allen Schnitten, die durch den Tumor gelegt wurden, erkennbar. Da, wo es an der Oberfläche des Tumors liegt, zieht die Pigmentschicht der Retina zwar ununterbrochen, aber doch sehr rarefiziert über dasselbe hinweg. An einzelnen Schnitten sieht man, dass in dem Knochengewebe feinste Gefässe verlaufen. Die Pigmentschicht der Retina enthält unregelmässig gewucherte Pigmentzellen mit stark ange-

häuftem Pigment, die einzelnen Pigmentzellen sind nur undeutlich zu erkennen. Das körnige Pigment ist zum Teil ausgetreten.

Die Retina ist total trichterförmig abgehoben bis zur Ora serrata, von wo sie sich noch faltig nach vorn zieht. Die Retina ist nur zum Teil noch in ihren Schichten einigermassen zu erkennen, zum Teil ist sie von erheblichem, anscheinend extracellulärem Pigment durchsetzt. Die Stäbchen- und Zapfenschicht ist zu Grunde gegangen. Die Nervenfaserschicht ist stellenweise etwas verbreitert. Zwischen den beiden Retinablättern befindet sich ein trichterförmiger Spalt, der mit krümeligen Massen, dem Rest des Glaskörpers, angefüllt ist. Die Krümel sind mit Haematoxylin blau gefärbt und bestehen wahrscheinlich aus Kalk.

Zwischen Chorioidea und Retina befindet sich ein vollkommen homogenes Exsudat, in dem keine Zellen oder Blutkörperchen zu entdecken sind. Die Lamina cribrosa zeigt eine ausgesprochene glaucomatöse Excavation, die vom Gewebe der abgelösten Retina ausgefüllt ist.

Der Opticus ist erheblich rundzellig infiltriert, er ist atrophisch. Auch in den Intervaginalräumen besteht rundzellige Infiltration.

Die Sklera ist normal, nur an der Grenze zwischen Cornea und Sklera findet sich rundzellige Infiltration des episkleralen Gewebes.

Epikrise:

Nach dem mikroskopischen Bilde des beschriebenen Aderhauttumors besteht kein Zweifel, dass es sich um ein reines cavernöses Angiom der Chorioidea handelt, an dessen Oberfläche sich echtes Knochengewebe befindet.

Der anatomisch-pathologische Befund der Chorioidea stimmt mit den Beobachtungen von *Nordenson*, *Wagen-*

mann, Tailor, Jenning Milles, Lawford, Giulini, Schiess-Gemuseus, Panas und *Steffens* überein. Während alle Beobachter zu dem Schluss kommen, dass es sich um ein reines cavernöses Angiom der Chorioidea handelt, zweifelt Nordenson in dem von ihm beschriebenen Falle, ob reines Angiom oder Angiosarkom bestehe, da zwischen den erweiterten Gefässräumen hier und da spindelförmige Zellen eingelagert sind. *Giulini* und *Wagenmann* tragen aber mit Recht kein Bedenken, den von *Nordenson* mitgeteilten Fall auch unter die reinen Angiome zu rechnen.

Wie *Jenning Milles, Lawford, Tailor, Wagenmann* und *Steffens* eine angeborene Gefässgeschwulst der Aderhaut annehmen, so lässt auch in dem unsrigen Falle das Bestehen eines gleichzeitigen Naevus vasculosus der betreffenden Gesichtshälfte auf eine angeborene Anomalie der Chorioidea schliessen, zumal ja der Gesichtsnaevus zum Teil auch auf den Bulbus übergreift.

Die Anamnese gibt leider keinen Aufschluss darüber, ob auch schon von vornherein Sehstörungen bestanden haben, doch weisen die hochgradigen glaukomatösen Veränderungen des Bulbus darauf hin, dass schon seit sehr langer Zeit eine Drucksteigerung im Innern des Bulbus bestanden hat. Der anfänglich symptomlose Tumor hat infolge seines Wachstums zu sekundärem Glaukom geführt, das die ampullenförmige Excavation der Pupille, die totale, trichterförmige Ablösung der Retina, die Aufhebung der vorderen Kammer, die Atrophie der Iris und des Corpus ciliare zustande gebracht hat.

An den bekannten 10 Fällen von Angioma cavernosum der Chorioidea findet sich in 5 Fällen auf der Oberfläche des Tumors echtes Knochengewebe.

Wagenmann sieht „die Bildung einer echten Knochenschale an der Oberfläche als eine, wenn auch

höchst interessante, so doch für den Charakter der Geschwulst nebensächliche Besonderheit" an.

Steffens konstatiert die Tatsache, dass von allen Teilen des Auges gerade die Chorioidea und in der Chorioidea wiederum die Schicht der Choriocapillaris der Lieblingssitz für Verknöcherungen ist. *Steffens* glaubt die Häufigkeit des Vorkommens von Verknöcherungen bei dieser Geschwulstform so zu erklären, dass das Angiom der Aderhaut schliesslich nichts weiter ist, als eine vielfach verbreiterte Choriocapillaris, und dass darum das Angiom der Aderhaut in erhöhtem Masse zur Verknöcherung disponierte, wie die chronisch entzündete nicht angiomatöse Chorioidea.

Knapp räumt der Choriocapillaris deswegen ein Vorzugsrolle ein für die Knochenbildung, weil diese Schicht besonders günstige Blutzufuhrbedingungen darbietet.

Goldzieher hingegen ist der Ansicht, dass nur die Nachbarschaft der Glasmembran für das Zustandekommen von Knochenbildungen in der Choriocapillaris Veranlassung sei.

Ueber das Zustandekommen solcher Knochenbildungen äussert sich *Ginsberg* folgendermassen: „Die Verknöcherung vollzieht sich ohne vorherige Knorpelbildung, indem im Bindegewebe verkalkte Bälkchen auftreten. Die jungen Bindegewebszellen am Rande desselben spielen die Rolle von Osteoblasten, welche neue Knochensubstanz erzeugen." Das Bindegewebe sei als Produkt einer reaktiven Entzündung aufzufassen. Die Bildung des Knochengewebes geschehe sowohl in Form kompakter Substanz, als auch spongiös mit Räumen, welche mit Gefässen und Fettgewebe gefüllt seien.

Für die Annahme, dass reine Knochenbildung nur in der Chorioidea selbst vorkomme, spricht sich auch *Greeff* aus. Nach *Greeffs* Ansicht entstehen die Knochen-

bildungen in der Chorioidea nach vorangegangenen langwierigen Entzündungen; speziell sind sie häufig in phthisischen Bulbis. Es erfolgt entweder eine Bildung mehrerer kleiner Knochenplatten oder einer continuierlichen Knochenschale. Es ist in einigen Fällen beobachtet worden, dass die Chorioidea einen knöchernen Becher darstellt, der vorn bis zum Corpus ciliare reicht und hinten durch die Papille durchbrochen ist. *Greeff* nimmt an, dass die Knochenlamellen als Auflagerungen auf der Innenseite der Glashaut entstehen. Oft sehe man Anfänge der Knochenbildung in den Drüsen der Glashaut der Chorioidea.

In unserem Falle geht die Glashaut in das Knochengewebe über. Eine Vorstufe von Bindegewebe lässt sich nicht erkennen. Es ist sowohl kompakte Knochensubstanz, wie auch spongiöser Knochen gebildet mit Räumen, in denen Gefässe verlaufen. Ob die Knochen als Auflagerung auf der Innenseite der Glashaut entstanden sind, wie *Greeff* annimmt, kann im vorliegenden Fall nicht mehr entschieden werden.

Mir scheint die Häufigkeit der Verknöcherung in den Angiomen — 50 Prozent der Fälle — doch sehr auffallend, zumal wenn man bedenkt, dass die sehr häufig doch auch sehr gefässreichen Aderhautsarkome keine besondere Neigung zur Verknöcherung zeigen; worin allerdings die Neigung begründet ist, dürfte schwer zu entscheiden sein.

Das klinische Bild und der klinische Verlauf eines Angiomes der Chorioidea ist nach den bisher untersuchten Fällen folgendes: Die Angiome der Chorioidea sind immer angeboren, sie kommen teils isoliert vor und in anderen Fällen kombiniert mit Naevus vasculosus des Gesichtes. Von mehreren Autoren wird angegeben, dass besonders kleine Bulbi Träger dieser Angiome gewesen sind. Auch

in unserm Falle misst das Auge des 13jährigen Mädchens $18^1/_2$—19 mm, normalerweise sollte es 22 mm messen; 18,6 mm ist das normale Mass für das Auge eines 5—7 Monate alten Kindes, 19 mm für das eines 8 Monate alten Kindes. Es scheint dies Verhalten darauf hinzudeuten, dass in solchen angiomatös erkrankten Augen eine allgemeine Wachstumsstörung oder Entwicklungshemmung sich ausbildet.

Im Anfang ihres Bestehens verursachen die Angiome einerseits von vornherein Amanrose oder sie bleiben ganz symptomlos. Ophthalmologisch sind sie bisher vor dem Eintritt weiterer Folgeerscheinungen noch niemals diagnostiziert worden. Wie die meisten Sarkome haben auch die Angiome die Gestalt eines scheibenförmigen Tumors. Bei ihrem längeren Bestehen geben die Angiome der Chorioidea das klinische Bild eines sekundären Glaukoms. Die Ursache hierfür ist unbekannt. Es spricht das Vorkommen eines sekundären Glaukoms bei reinem cavernösem Angiom wohl gegen die toxische Hypothese von der Entstehung des sekundären Glaukoms bei Aderhautsarkom, gegen die Hypothese, dass entzündungserregende Stoffwechselprodukte des Sarkoms durch Diffusion nach vorn gelangen und hier eine Entzündung und Verlegung der Fontana'schen Räume bewirken. Denn es dürfte die Annahme wohl nicht gestattet sein, dass in einem Angiom toxische Stoffe produziert werden.

Die Prognose eines Choriodea-Angioms ist schlecht wegen des späteren Auftretens von sekundärem Glaukom. Als Therapie eignet sich deshalb nur die Enukleation des betreffenden Bulbus.

Zum Schlusse meiner Arbeit ist es mir eine angenehme Pflicht, meinem hochverehrten Lehrer, Herrn Prof.

Schirmer, für die gütige Ueberweisung dieses Themas, sowie für die liebenswürdige Unterstützung bei der Bearbeitung desselben meinen verbindlichsten Dank auszusprechen.

Zu grossem Dank bin ich auch Herrn Privatdozenten Dr. *Ruge* verpflichtet für die liebenswürdige Hilfe bei der Anfertigung der mikroskopischen Präparate.

Literaturverzeichnis.

Fuchs, Lehrbuch der Augenheilkunde. 1903.

v. Graefes Archiv für Ophthalmologie:

XXXI 1885. Ein Fall von cavernösem Aderhaut-Sarkom mit Knochenschale bei einem 11jährigen Mädchen. Nordenson.

XXXIV 1888. Cavernöses Angiom der Chorioidea. Schiess-Gemuseus.

XXXVI 1890. Über ein cavernöses Angiom der Aderhaut. Giulini.

VII 1860. Ein Fall von Teleangiektasie. R. Schirmer.

LI 1900. Über ein cavernöses Angiom der Aderhaut mit ausgedehnter Teleangiektasie der Haut. Wagenmann.

II 1871/72. Über Knochenbildung im Auge. Knapp.

IX 1880. Die Verknöcherungen im Auge. Goldzieher.

Annali di Ottalmologia 1894. Angioma cavernoso delle coroide. Tailor.

Traité des maladies des yeux 1894 I. Panas.

Transaction of ophthalm. society 1884. Naevus of the right temporal and orbital region; naevus of the chorioid. Jennings Milles.

1885. Naevus of the lift side of face, naevus of the chorioid. Lawford.

Klinische Monatsblätter für Augenheilkunde, XL, II 1902. Über ein Angiom der Aderhaut mit ausgedehnter Verknöcherung bei Teleangiektasie des Gesichts. Steffens.

Ginsberg, Lehrbuch der patholog. Anatomie des Auges. 1903.

Orth, Lehrbuch der spez. pathol. Anatomie (Auge bearbeitet von Greeff) 10. Lfg. 2. Hälfte.

In welchem Verhältnis wächst das menschliche Auge von der Geburt bis zur Pubertät. Dissertation Breslau 1900. R. Halben.

Lebenslauf.

Am 24. November 1880 wurde ich, Karl Gustav Kuhlo, als Sohn des Postdirektors Kuhlo und seiner Ehefrau Minna geb. Wolf zu Hannover geboren. Den ersten Unterricht erhielt ich in der Vorschule des fürstlich-lippischen Gymnasiums zu Lemgo, wohin mein Vater inzwischen versetzt war. Ostern 1890 trat ich in die Sexta desselben Gymnasiums ein, dass ich zu Ostern 1899 mit dem Reifezeugnis verliess.

Im April 1899 wurde ich an der königlichen Universität Greifswald in der medizinischen Fakultät immatrikuliert. Am 18. Februar 1901 bestand ich das Tentamen physicum. Vom 1. April bis 1. Oktober diente ich das erste halbe Jahr als Einjährig-Freiwilliger beim Inf.-Rgt. Prinz Moritz von Anhalt-Dessau (5. Pomm.) Nr. 42 in Greifswald.

Im Winter-Semester 1901/02 besuchte ich die königlich bairische Universität München. Frühjahr 1902 kehrte ich nach Greifswald zurück. Hier bestand ich am 18. Januar 1904 das medizinische Staatsexamen und am 25. Januar das Rigorosum.

Als Lehrer während meiner Studienzeit verehre ich in Dankbarkeit die Herren Professoren und Dozenten:

In Greifswald:

Ballowitz, Bonnet, König, Landois †, Limpricht, Müller, Richarz, Rosemann, Schütt, Solger, Triepel.

In München:

Amann jr., v. Angerer, v. Bauer, Herzog, Klaussner, Fr. Voit, v. Tappeiner, v. Ziemssen †.

In Greifswald:

Beumer, Bier, Bonnet, Busse, Friedrich, Grawitz, Hoffmann, Jung, Loeffler, Lüthje, Martin, Moritz, Müller, Peiper, Schirmer, Schulz, Strübing, Westphal.

Zu besonderem Danke bin ich den Herren Professoren Grawitz, Martin und Moritz verpflichtet, in deren Instituten resp. Kliniken ich als Volontär tätig sein durfte.

Thesen.

I.

Bei Glaukom ist möglichst frühzeitig die Iridektomie vorzunehmen.

II.

Die Smith'sche Phonendoskopie ist mit den wissenschaftlichen Untersuchungen nicht vereinbar.

III.
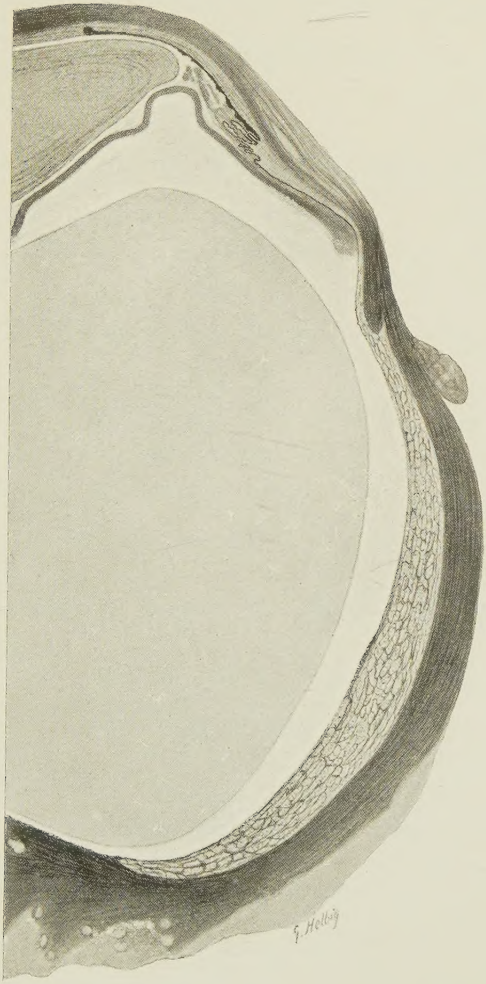
Eine hygienische Forderung der Leichenverbrennung besteht nicht.